

UNIVERSIDAD MIGUEL HERNÁNDEZ
FACULTAD DE MEDICINA
TRABAJO FIN DE GRADO EN PODOLOGÍA



**¿Interviene la podología en el tratamiento de los
ataques agudos de Gota?
Revisión bibliográfica de casos clínicos**

AUTOR: María Esther Martínez Hernández

DNI: 48648394-J

Nº expediente: 1133

TUTOR: D. Salvador P. Sánchez

Departamento de Ciencias del Comportamiento y Salud. Enfermería

Curso académico 2019-2020

Convocatoria de Junio

A la atención de la Vicedecana de Grado

INDICE

RESUMEN y palabras clave	3
ABSTRACT and keywords	4
INTRODUCCIÓN	5
Manifestaciones clínicas.	6
Podología y gota.	7
Fases de la Gota.	8
Diagnóstico.	10
Asociación de la hiperuricemia/gota con otras enfermedades.	12
Tratamiento de la gota.	12
JUSTIFICACIÓN	13
OBJETIVOS	15
MATERIAL Y MÉTODOS	16
Análisis estadístico.	18
RESULTADOS	19
DISCUSIÓN	33
Limitaciones del estudio	35
CONCLUSIONES	36
BIBLIOGRAFIA	37

RESUMEN

INTRODUCCIÓN: La gota es una enfermedad metabólica que se debe al depósito de cristales de ácido úrico en las articulaciones. La prevalencia tiene asociada cambios en el estilo de vida y en la alimentación, fundamentalmente dietas ricas en mariscos, cerveza y bebidas con fructosa. Se clasifica en cuatro fases, desde la asintomática llamada hiperuricemia hasta la artritis tofácea crónica donde se producen acumulación de tofos siendo los daños irreversibles. Se presenta con mayor frecuencia en hombres de mediana edad y en la primera articulación metatarsfalángica del hallux. **OBJETIVO:** Describir la edad de presentación, sexo y tiempo de evolución de la gota. Establecer el protocolo de diagnóstico de la gota e identificar el tratamiento podológico asociado a la enfermedad. **MATERIAL Y MÉTODOS:** revisión bibliográfica en Pubmed con selección de documentos de los últimos 10 años que contengan casos clínicos en los que se evalúe la mejora de dolor en el pie con diferentes tratamientos. **RESULTADOS y DISCUSIÓN:** Hemos recabado 16 documentos con 17 casos clínicos. Encontramos que afecta al 94% de hombres siendo su edad media de 59 años y a una mujer de 85 años. La mayoría de pacientes acuden a consulta por dolor e inflamación articular generalizado, siendo los valores normales de ácido úrico en hombres de 3,4 -7,0 mg/dl. **CONCLUSIONES:** La artritis gotosa afecta mayormente al sexo masculino en edad adulta, siendo la edad media de 59 años, con dolor e inflamación en la articulación dificultando las actividades de la vida diaria. Para el diagnóstico se utiliza los hallazgos clínicos complementados con radiografía y aspiración de líquido sinovial. La prevención mediante un protocolo de revisiones periódicas, cambios en el estilo de vida y dieta podría ayudar a una mejor calidad de vida y a un diagnóstico precoz en la fase de hiperuricemia que impida el desarrollo de artritis aguda y la formación de tofos.

PALABRAS CLAVE: “hiperuricemia”, “gota”, “hallux”, “síndrome metabólico”.

ABSTRACT

INTRODUCTION: Gout is a metabolic disease that is due to the deposition of uric acid crystals in the joints. The prevalence has associated changes in lifestyle and diet, mainly in diets rich in seafood, beer and fruit-bearing beverages. It is classified into four phases, from the asymptomatic called hyperuricemia to chronic tophaceous arthritis where accumulation of tophi occurs and the damage is irreversible. It occurs more frequently in middle-aged men and in the first metatarsophalangeal joint of the hallux. **OBJECTIVE:** To describe the age of presentation, sex and time of evolution of the gout. Establish the gout diagnosis protocol and identify the podiatric treatment associated with the disease. **MATERIAL AND METHODS:** bibliographic review in Pubmed with a selection of documents from the last 10 years that contain clinical cases that evaluate the improvement of foot pain with different treatments. **RESULTS AND DISCUSSION:** We have collected 15 documents with 16 clinical cases. We found that it affects 94% of men, with an average age of 59 years old and a woman of 85 years old. Most patients come to the clinic for generalized joint pain and inflammation, with normal uric acid values in men being 3.4 - 7.0 mg / dl. **CONCLUSIONS:** Gouty arthritis mostly affects the male sex in adulthood, with the mean age of 59 years old, with pain and inflammation in the joint, hindering activities of daily living. For the diagnosis, clinical findings are used, complemented by radiography and synovial fluid aspiration. Prevention through a protocol of periodic reviews, changes in lifestyle and diet could help a better quality of life and an early diagnosis in the hyperuricemia phase that prevents the development of acute arthritis and the formation of tophi.

KEYWORDS: “Hyperuricemia”, “gout”, “hallux”, “metabolic syndrome”

INTRODUCCIÓN

La gota es una enfermedad metabólica que se caracteriza por la formación de cristales de urato de sodio en los tejidos debido a un incremento en las concentraciones corporales de uratos con hiperuricemia sostenida. Afecta predominantemente a hombres en edad adulta, mujeres postmenopáusicas y ancianos. ¹

Fue descrita en el año 2640 a. de C. por los egipcios, más tarde, Hipócrates lo relacionó con la ingesta excesiva de alimentos y vino, así como la preferencia a presentarse con mayor frecuencia en hombres de edad madura (40-65 años) y de altos recursos económicos, por lo que se le conoce como enfermedad de los reyes¹

La gota se debe al depósito de cristales de urato monosódico (UMS) en articulaciones y otros tejidos, frecuentemente periarticulares. Este depósito es el resultado directo de la hiperuricemia, y es reversible, ya que cuando la uricemia se normaliza los cristales se disuelven lentamente y acaban desapareciendo, por eso se considera a la gota una enfermedad curable. El depósito de cristales es asintomático hasta que llegan a depositarse en las articulaciones, ahí tienen poder de provocar episodios de inflamación repentinos y frecuentemente intensos a los que llamamos ataques de gota². Cuando la gota pasa a la fase crónica los daños son irreversibles. La gota es una sinovitis microcristalina que forma parte del conjunto de artritis metabólica.

La prevalencia de esta enfermedad se está incrementado principalmente por dos factores:

1. a causa de los cambios el estilo de vida y en la alimentación, principalmente dietas ricas en mariscos, carnes, cerveza y bebidas con fructosa.
2. Daño renal al ser secuela de la diabetes como nefropatía diabética.

Manifestaciones clínicas.

Las manifestaciones clínicas de la gota son el resultado del depósito de ácido úrico en los tejidos o líquidos corporales provocando:

- A. Inflamación, generalmente articular, aunque puede localizarse también en otras estructuras sinoviales como bursas tendinosas.
- B. Cúmulos de tofos.
- C. Afectación del riñón por un aumento de la excreción de ácido úrico con posibilidad de litiasis.³

Tofos: son depósitos de cristales de ácido úrico que se forman en tendones, tejido cartilaginoso y tejidos blandos.

Litiasis: son cálculos que se forman en el riñón, en el caso de la gota, el riñón no puede filtrar el ácido úrico.

Eritema en la articulación afecta, articulación muy sensible al tacto y movimiento muy limitado⁴ son los síntomas clínicos que nos podemos encontrar en un ataque doloroso de gota.

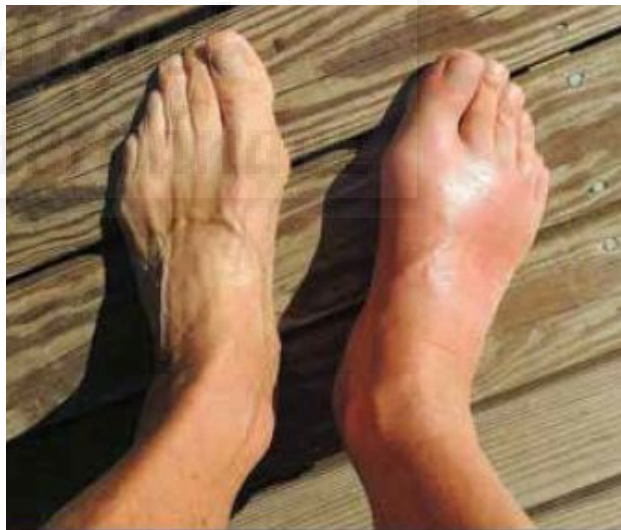

Ilustración 1 Foto tomada de la revista de la facultad de medicina de la UNAM Vol.57, N° 4. Julio-agosto 2014 página 60.

Podología y gota.

El ejercicio diario, además de controlar el síndrome metabólico y la hipertensión arterial, es muy importante para el manejo de los síntomas, por ejemplo, andar y nadar para bajar de peso, ya que el peso ejerce un esfuerzo adicional en las articulaciones. Entrenamiento con pesas ayudan a mantener o aumentar la fortaleza de los músculos y que las articulaciones estén en continuo movimiento reduciendo el dolor⁵.

Las ortesis de pie para pacientes con artritis tienen varios objetivos:

- Soporte y mantenimiento del arco
- Mejorar el arco aplanado siempre que la flexibilidad lo permita
- Medida de estabilidad y equilibrio (eversión-inversión)
- Distribuye presiones
- Actúa como suplemento de tejidos blandos

Las ortesis suelen ser de Plastizote®, moldeados en el pie del paciente. Este material no es muy duradero, se deteriora con el desgaste ya que cuanto mayor es la deformidad más rápido pierde su integridad y capacidad para realizar sus objetivos. Las ortesis con materiales rígidos hay que descartarlas porque carecen de flexibilidad y no actúan como suplemento de tejidos blandos para este tipo de pacientes.

La mejor elección de materiales para este tipo de ortesis es de PVC, moldeada sobre el propio pie del paciente o sobre el positivo de escayola.

El contrafuerte debe ser rígido y se debe mantener una buena integridad en el ALI⁶.

Como la zona más afectada del pie suele ser la primera articulación metatarsofalángica del hallux, el tratamiento ortopodológico podría incluir un *cut out* de un material flexible como el polietileno y forrado con EVA 35 Shore A, con la intención de descargar, amortiguar y aliviar el dolor de la articulación.

Un tratamiento ortopodológico adecuado puede llegar a mejorar la sintomatología, pero existe una alteración sistémica que debe ser controlada para el éxito del tratamiento.

Además este tipo de pacientes deben ser controlados con mayor frecuencia, ya que el desgaste de los materiales y la aparición de brotes pueden disminuir el efecto de la ortesis⁷.

Adicional al tratamiento farmacológico prescrito para la hiperuricemia o gota, el podólogo puede dar consejos adicionales para el manejo y prevención de su artritis.

Fases de la Gota.

La historia natural de la gota puede esquematizarse en cuatro fases:

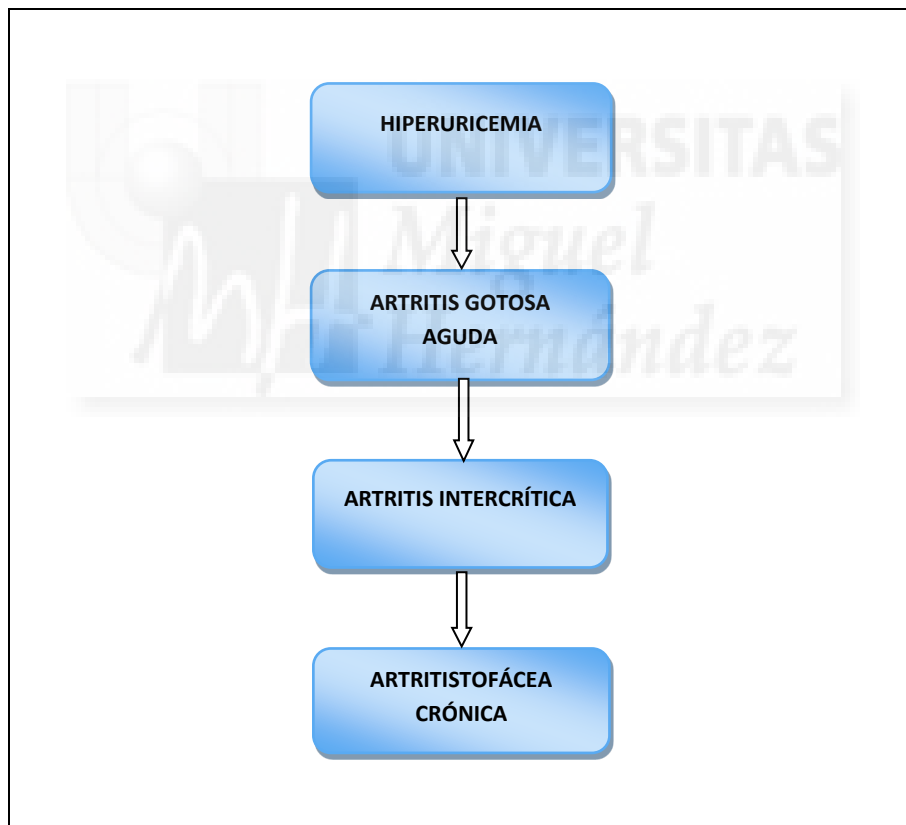

Ilustración 2 Fases de presentación de la Gota. Fuente: elaboración propia.

PRIMERA FASE:

Esta primera fase es llamada **Hiperuricemia**, es la concentración sérica de ácido úrico con valores por encima de 6.8 mg/dl, que es el límite de su solubilidad en suero. La hiperuricemia está directamente asociada con los niveles de creatinina sérica, índice de masa corporal, edad, tensión arterial e ingesta de alcohol.

En esta fase la concentración sérica de uratos está incrementada, pero no existen síntomas articulares, ni tofos, ni urolitiasis.³

SEGUNDA FASE:

Si la hiperuricemia no se trata adecuadamente, la evolución es hacia el desarrollo de la **Artritis Gotosa Aguda** que se caracteriza por dolor muy intenso y aparición de signos inflamatorios en la articulación afectada. Puede instaurarse en horas o tener un comienzo engañoso, de unos días de duración. El dolor más agudo suele producirse por la noche, cuando la temperatura de la articulación es menor por lo que la solubilidad de urato es menor. En esta fase, el paciente no puede aguantar el más mínimo roce con la piel de la articulación inflamada, ya que la piel suele encontrarse caliente y eritematosa. A veces pueden identificarse factores desencadenantes de la artritis aguda: ingestión de bebidas alcohólicas, sobre todo cerveza, alimentos ricos en purinas, ejercicio físico intenso, traumatismos locales o administración de fármacos que pueden producir una importante inestabilidad de la uricemia (alopurinol, diuréticos, uricosúricos).

La gota se presenta con más frecuencia en la primera articulación metatarsofalángica del hallux. Este comienzo se produce en aproximadamente el 75% de los pacientes. En el resto de pacientes la gota puede tener comienzo oligoarticular o incluso poliarticular. La piel adquiere un color violáceo y tiende a descamarse. Durante la fase de resolución la artritis puede recidivar en la misma o en otra articulación.³

TERCERA FASE:

Esta fase es conocida como **Gota Intercrítica**, esta etapa puede ser asintomática, cursar con dolor o existir deformidad articular y sucede entre episodios agudos; la mayoría de los pacientes sufren un segundo episodio de artritis entre los 6 y 24 meses siguientes al primer episodio. En la fase intercrítica de la gota, el diagnóstico no puede establecerse de forma concluyente, a menos que se demuestre la presencia de cristales de urato en articulaciones asintomáticas.³

CUARTA FASE:

Esta etapa es conocida como **Gota Tofácea Crónica**. Esta fase se manifiesta con ataques de dolor poliarticulares, deposición de tofos en tejidos blandos y articulaciones, y síntomas de gota entre los ataques. La gota tofácea puede formar calcificaciones en tejidos blandos en cualquier parte del sistema musculoesquelético, incluso dentro de los tendones y las extremidades.⁸

Diagnóstico.

El patrón oro de diagnóstico de la gota es la demostración del depósito de cristales de urato monosódico en el líquido sinovial. La clínica o las técnicas de imágenes pueden ser útiles, especialmente si son características, pero lo son en la fase de gota recurrente. La Liga Europea de Reumatología (EULAR) ha recomendado que el diagnóstico de gota debe realizarse preferiblemente por la demostración de cristales de urato en muestras biológicas, si bien el diagnóstico clínico de formas clínicas absolutamente típicas sería aceptable.

Las técnicas de imagen no contribuyen con los datos que disponemos en el momento actual a un diagnóstico sensible y específico de gota, no obstante, pueden ser de utilidad en la valoración de la severidad para el seguimiento evolutivo. La radiografía simple no muestra hallazgos en las primeras fases de la gota, salvo cuando hay una inflamación de partes blandas coincidente con los episodios de inflamación aguda. En pacientes con gota crónica pueden observarse erosiones periarticulares, a veces con una reacción perióstica característica en “tejadillo” que pueden ser de gran tamaño sin que afecte al espacio articular. En casos muy graves es posible que se produzca pérdida del espacio articular, pudiendo llegar a producirse deformidad por mal alineamiento y osteólisis.

La ecografía y la resonancia magnética pueden ser útiles en la evaluación inicial y durante el seguimiento evolutivo del depósito de urato con la presencia de inflamación sinovial en caso de gota intensa y compleja.

Es conveniente estimar la condición renal de los pacientes (aclaramiento de creatinina), que permite la detección de grados moderados de insuficiencia renal no evaluables mediante la creatinina sérica y así mismo permite prescribir y ajustar la dosis de los distintos fármacos en función de la presencia o gravedad de disfunción renal.

El análisis de una muestra de líquido sinovial puede ser de gran importancia para establecer un diagnóstico definido de hiperuricemia.³

Asociación de la hiperuricemia/gota con otras enfermedades.

La enfermedad está asociada a la obesidad, diabetes, hipertensión arterial sistémica, insuficiencia cardíaca, hiperlipidemia, enfermedades cardiovasculares, síndrome metabólico, uso de diuréticos o ciclosporina y enfermedad renal. Es esencial sospechar de la existencia de esta patología en pacientes con estos diagnósticos durante la evaluación de un cuadro de artritis aguda, por otro lado, al establecer el diagnóstico de gota, es importante buscar la coexistencia de una de estas asociaciones en el paciente.¹

Tratamiento de la gota.

El tratamiento tiene los siguientes objetivos:

- Solucionar el episodio de artritis aguda cuanto antes
- Evitar la aparición de nuevos episodios
- Mejorar las lesiones provenientes del depósito de ácido úrico en el riñón y actuar sobre posibles patologías asociadas.

Durante el episodio de artritis aguda se recomienda reposo absoluto, calor local y una dieta reducida en purinas.³

Debe evitarse los fármacos que causan hiperuricemia como es el caso de los diuréticos.²

El tratamiento físico es complementario al tratamiento farmacológico. En un brote agudo de gota la opción de tratamiento de primera línea de acción consiste en la administración de medicamentos antiinflamatorios no esteroideos (AINES), glucocorticoides, colchicina³ o alopurinol⁹.

Una vez superado el episodio agudo y para prevenir recaídas se aconseja la administración de colchicina profiláctica 0,5 mg cada 12-24 h. Consigue disminuir la inflamación producida por los cristales de urato en las articulaciones. Se debe mantener hasta que el paciente tenga una uricemia normal y estable, al menos durante 6 -12 meses.³

Por otro lado, el alopurinol debe empezar con 100mg/día, con control del nivel de ácido úrico cada 4 semanas⁹, e incrementar semanalmente hasta llegar a 300mg/día².

El alopurinol es el fármaco habitual para reducir la uricemia y es seguro y eficaz en la mayoría de pacientes. La xantina oxidasa es la ruta metabólica para la creación de ácido úrico en el organismo, siendo el alopurinol uno de los tratamientos que actúa como inhibidor de la xantina oxidasa.⁹

JUSTIFICACIÓN

La gota es una enfermedad crónica con una dimensión social y económica muy relevante. Los pacientes con ataques de gota o con gota crónica presentan puntuaciones bajas en los cuestionarios de calidad de vida relacionada con la salud, fundamentalmente en las áreas de dolor, limitación de la actividad y discapacidad¹⁰.

La gota es una enfermedad metabólica que se caracteriza por la formación de cristales de urato de sodio en los tejidos debido a un incremento en las concentraciones corporales de uratos con hiperuricemia sostenida¹. Es de cuatro a seis veces más frecuente en hombres que en mujeres. La enfermedad se presenta típicamente durante la edad media de la vida aumentando su incidencia con la edad. Las mujeres raramente presentan ataques de artritis gotosa antes de la menopausia. El prototipo del paciente que sufre un primer episodio de gota corresponde al de un varón de entre 40 y 50 años de edad, generalmente con sobrepeso u obesidad, aficionado a la buena comida y con consumo habitual de alcohol.¹⁰

Los datos de población española del 2019 (Instituto Nacional de estadística) asignan al rango de “mayor de 65 años” un 18,15% de la población. (hombres 3.833.601 /mujeres 5.118.817). Existen más mujeres, sin embargo, los estudios apuntan a una mayor asociación de la gota con varones a partir de los 40 años. Como primera duda, se nos plantea que la asociación de la gota con otras enfermedades cuya distribución es

homogénea entre sexos (por ejemplo, diabetes) o cuya prevalencia es mayor en la ancianidad (por ejemplo, síndrome metabólico con afectación renal) debería indicar al menos una paridad en el padecimiento de la gota, sin embargo, los estudios hablan de 4 a 6 veces superior en hombres y creciente incidencia con la edad.

Así mismo, que el primer ataque de gota de una enfermedad metabólica que lleva evolucionando varios años de forma asintomática coincida en una franja de edad³ que es revisada anualmente con los protocolos de seguridad e higiene en el trabajo, franja de edad que está informada de la relación de los hábitos de vida con ciertas enfermedades, nos plantea la duda de cuánto tiempo ha estado silente esa enfermedad o si el paciente ha tenido notificación de hiperuricemia sin tomar medidas.

Entre estas dudas pensamos que el podólogo tiene un papel relevante en la contención del ataque de gota ya que, si el ataque se produce en la MTF del hallux¹, tal y como indica la literatura, el paciente necesita un soporte asistencial adicional al reposo, fisioterapia y farmacológico para poder seguir realizando sus actividades de la vida diaria.

La creación de este documento también nos ha generado dudas sobre el diagnóstico. El diagnóstico seguro se realiza sobre la base de la localización de microcristales en el líquido sinovial¹¹, pero si ya tenemos dudas con respecto al tiempo hasta el primer ataque, pensamos que ya ha habido cambios óseos suficientes para que el diagnóstico sea clínico y confirmado por analítica de ácido úrico y radiología. Creemos, por tanto, que la búsqueda de cristales en articulaciones pasaría a ser una técnica cruenta e innecesaria.

OBJETIVOS

Teniendo en cuenta que la hiperuricemia/gota es una patología sistémica con repercusión en el pie, vamos a:

- Describir la edad de presentación, sexo y tiempo de evolución de la gota,
- Establecer el protocolo de diagnóstico de la gota.
- Identificar el tratamiento podológico asociado a la enfermedad.



MATERIAL Y MÉTODOS

Para cumplir nuestros objetivos e intentar resolver nuestras dudas hemos recabado información de la base de datos PubMed. Hemos recabado fuentes originales de información en la que estuvieran descritos los casos clínicos y su evolución. Nuestra intención es reconstruir la patología y su tratamiento a través del seguimiento de esos casos clínicos, con sus manifestaciones clínicas, sexo, edad, diagnóstico, evolución, nivel de ácido úrico, complicaciones y tratamiento de la gota con afectación en el pie.

La búsqueda de información se realizó en diferentes momentos temporales durante los meses de febrero y marzo de 2020.

Estrategia de búsqueda

En **PubMed** las palabras clave utilizadas para la búsqueda han sido “*gout feet*”, “*gout foot*” y “*gout hallux*” siendo la estrategia completa de búsqueda: “*gout feet*” or “*gout foot*” or “*gout hallux*”

El total de artículos sin filtros ha sido de 576 artículos.

Con el fin de ajustar los resultados a nuestros objetivos de revisión bibliográfica se han aplicado los siguientes filtros:

- Fecha de publicación: 2010-2020 (últimos 10 años)
- Tipo de artículo: *case report*
- Lenguaje: inglés y español

Criterios de inclusión:

- Casos en los que se evalúe la mejora de dolor en el pie con diferentes tratamientos.

Criterios de exclusión:

- Gota sin manifestaciones podálicas (manos y cervical)
- Revisiones bibliográficas
- Tumores
- Descripción de técnicas de tratamiento.
- Diagnóstico diferencial con otras patologías
- Otras patologías que marginalmente mencionen la hiperuricemia, pero sin mencionar la gota como comorbilidad (diabetes, leucemia, angiopatía, artropatía de Charcot, miocardiopatía, nefropatía)
- Historia de la medicina

Selección de artículos:

Tras la finalización de la búsqueda se obtienen 576 artículos, de los cuales se reducen a 69 al aplicar los filtros indicados anteriormente.

Se han leído los títulos y resúmenes de los 69 restantes con el fin de obtener finalmente con los que cumplan con los criterios de inclusión establecidos previamente. De esta manera se han descartado los artículos que no cumplen con los requisitos de inclusión.

Quedando finalmente: incluidos 16 y excluidos 53.

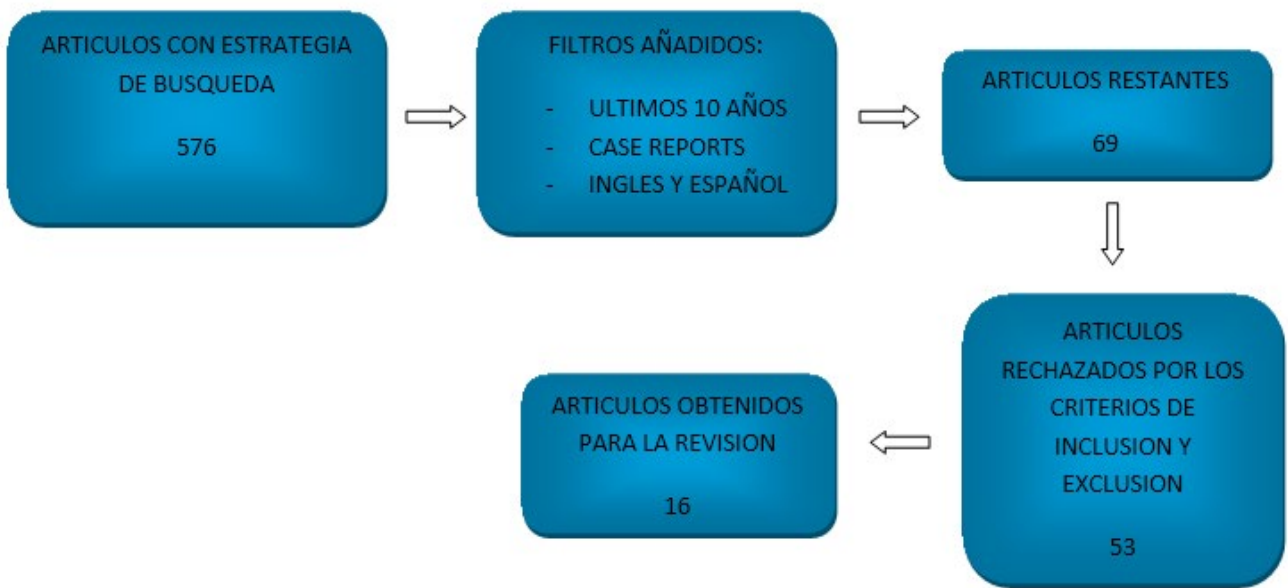


Ilustración 4. Extracción de documentos

Análisis estadístico.

Los datos se han tabulado en Excel 2019 y se han analizado con IBM SPSS versión 24.

La estadística realizada ha consistido en una distribución de frecuencias y descriptiva de las variables sexo, edad, tiempo de evolución de la enfermedad, nivel de ácido úrico, enfermedades concomitantes, enfermedades del pie, método de diagnóstico, hallazgos en el diagnóstico y tratamiento.

RESULTADOS

Hemos recabado 16 documentos (tabla 1) con 17 casos clínicos (tabla 2).

AUTORES	TITULO	REVISTA/LIBRO	LOCALIZACION
- Micu, MC - Dogaru, BG	Monstrous gout devastating hands and feet	Clinical Rheumatology. 2019	38, 3309–3310
- Jabalameli, M - Bagherifard, A - Hadi, H - Behshad, V - Ghaffari, S	Chronic tophaceous gout	QJM: An International Journal of Medicine, 2017 Case report	Vol. 110, No. 4 239- 240
- Angalla, R - Mounir, A - Driouich, S - Abourazzak, FZ - Harzy, T	Case report: Chronic tophaceous gout	QJM: An International Journal of Medicine, 2016	109(10):681-682
- Tausche. AK - Panzner, I - Aust, D - Wunderlich, C	Disabling gout	The Lancet, 2010	Vol 376, September 25, 1093
- Rosas, M - Aronowitz, P	Gout In Extremis: Massive Soft Tissue Tophaceous Deposits	journal of general internal medicine 2018	Dec; 33(12): 2248– 2249
- Edmiston, J	A middle-aged man with a painful toe	JAAPA Journal of the American Academy of Physician Assistants 2014	Apr;27(4):50-1
- Robert H. - Shmerling, RH	Management of Gout A 57-Year-Old Man With a History of Podagra, Hyperuricemia, and Mild Renal Insufficiency	JAMA 2012	Vol 308, 20 Páginas 2133-2141
- Tanner, N - Diaper, R - King, M - Metcalfe, SA	Case study: A case of debilitating gout in the 1st metatarsophalangeal joint	The Foot 2014	Volume 25, Issue 1, March 2015, Pages 45-50

<ul style="list-style-type: none"> - Liu J - Zou GJ - Wu YF - Shen QF 	Case report: An unusual case of multiple subcutaneous large tophi	QJM: An International Journal of Medicine 2014	Apr;107(4):325-6.
<ul style="list-style-type: none"> - Melzer, R - Pauli, C - Treumann, - Krauss, B 	Gout tophus detection—A comparison of dual-energy CT (DECT) and histology	Seminars in Arthritis and Rheumatism 2014	Nº 43 Páginas 662–665
<ul style="list-style-type: none"> - Salvi, AE - Metelli, GP - Domeneghini, E - Cantalamessa, A 	A clinical picture of chronic polyarticular tophaceous gout	Rheumatol Int 2010	30; 829–830
<ul style="list-style-type: none"> - Spermon, CJ - Van Dijke, CF 	Dual Energy CT: added value in gouty arthritis	Journal of the Belgian Society of RadiologyJBR–BTR 2013	96(1):34–37
<ul style="list-style-type: none"> - Trullàs JC - Gómez, M - Fraiz, E - Soldevila, F 	Gota tofácea con artropatía crónica y deformante	Medicina clínica (Barcelona) 2010	134(13):615
<ul style="list-style-type: none"> - Kim, YS - Kim, HS 	Clinical Images: Bead-like gouty tophi in the hand and foot	Arthritis and Rheumatology	Volume 62, Issue 12 December 2010 Pages 3624-3624
<ul style="list-style-type: none"> - Aradoini, N - Talbi, S - Berrada, K - Abourazzak, FZ - Harzy, T 	Chronic tophaceous gout with unusual large tophi: case report	Pan African Medical Journal 2015	Volumen 22: articule 132.
<ul style="list-style-type: none"> - Koley, S - Salodkar.A - Choudhary.S - Bhake.A - Singhania.K - Choudhury.M 	Tophi as first manifestation of gout	Indian J Dermatol Venereol Leprol 2010	Volumen 76 Páginas 393-396

Tabla 1. Fuentes documentales

Hemos recabado 16 documentos (tabla 1) con 17 casos clínicos (tabla 2). Tenemos 16 hombres y una mujer. La edad media global de hombres y mujeres es de 59,11 años siendo la media del nivel de ácido úrico 8,572 mg/dl.

El desglose de los hallazgos más relevantes de los documentos desglosados en la tabla 2 es el siguiente:

Micu, MC. et al (2019): la gota se diagnóstica mediante radiografía y ecografía, en cuanto a la radiografía se observan múltiples erosiones óseas y en la ecografía se aprecia una sinovitis. El tratamiento utilizado es colchicina, AINES, alopurinol y corticoides.

Jabalameli, M. et al (2017): enfermedad concomitante diabetes mellitus, el tratamiento empleado es colchicina, AINES y alopurinol.

Angalla, R. et al (2016): hipertensión como antecedentes, la prueba diagnóstica utilizada es la radiografía donde hay una inflamación de tejidos blandos y destrucción total de la articulación metatarsofalángica. El tratamiento propuesto es colchicina y alopurinol.

Tausche. AK. et al (2010): otra patología existente es la presencia de hallux valgus. El diagnóstico utilizado es mediante análisis histológico dónde hay presencia de cristales rodeados por células inflamatorias, mediante microscopio se observan agujas birrefringentes, mediante radiografía hay una destrucción severa del primer metatarsiano y por último en RMN se observa un tofo gotoso de gran tamaño. El tratamiento instaurado es con alopurinol.

Edmiston, J. (2014): se diagnóstica con radiografía donde aparecen calcificaciones en la articulación metatarsofalángica.

Robert H. et al (2012): existen enfermedades concomitantes como enfermedad renal crónica leve, hipertensión, Diabetes Mellitus, hiperuricemia y enfermedad

cardiovascular. Pruebas diagnósticas utilizadas, ecografía y tomografía computarizada. Tratamiento propuesto con colchicina, ibuprofeno y alopurinol.

Tanner, N. et al (2014): enfermedades presentes, hipertensión, hernia de hiato y en otras ocasiones recurrentes brotes de gota. Se realiza diagnóstico mediante radiografía donde aparecen erosiones en la primera articulación metatarsofalángica y microscopía donde se aprecian cristales y confirma la presencia de tofo gotoso. Tratamiento mediante AINES.

Liu J. et al (2014): otra patología presente es la insuficiencia renal crónica. La gota se diagnostica con tomografía computarizada donde se demuestran extensos depósitos tofáceos. Su tratamiento consiste en aplicar AINES y alopurinol.

Melzer, R. et al (2014): existe otra patología, insuficiencia renal aguda. El diagnóstico empleado en este caso es el escáner DECT donde se aprecia un tofo grande y además se emplea la microscopía y macroscopía obteniendo como resultado tofos con cristales en el núcleo. El corticosteroide es el tratamiento utilizado.

Salvi, AE. et al (2010): el diagnóstico se hace mediante radiografía en la que se aprecia calcificaciones de tejidos blandos y erosiones en la base del 3º, 4º y 5º metatarsiano del pie derecho. El tratamiento aplicado es alopurinol y AINES.

Spermon, CJ. et al (2013): enfermedad presente hipercolesterolemia. La gota se diagnostica con aspiración de líquido articular con presencia de cristales de ácido úrico.

Trullàs JC. et al (2010): pruebas realizadas, microscopía donde se aprecia cristales de urato monosódico.

Kim, YS. et al (2010): Prueba diagnóstica empleada TAC 3D donde hay signos de tofos gotosos en espacios periarticulares y peritendinosos y tejidos blandos. El tratamiento es con colchicina, AINES, corticoides y alopurinol.

Aradoini, N. et al (2015): enfermedad hipertensión, se le realiza una radiografía en la que se observa inflamación de tejidos blandos y destrucción total en primera articulación metatarsofalángica del hallux derecho. Con tratamiento alopurinol y colchicina.

Koley, S. et al (2010): se realiza radiografía con inflamación de tejidos blandos sin afectación de huesos y una microscopia donde hay zonas amorfas granuladas y cristales en forma de aguja.



NOMBRE	SEXO	EDAD	DIAGNOSTICO	NIVEL ACIDO URICO	DURACION TRATAMIENTO	EVOLUCION TRATAMIENTO	OBESIDAD/ IMC	ESTILO DE VIDA
Micu, MC. et al (2019)	Hombre	58 años	Hace 8 años	11mg/dl	2 meses	Los niveles de ácido úrico se redujeron a 5,7mg/dl	-----	-----
Jabalamei, M. et al (2017)	Hombre	61 años	Hace 30 años	9,6mg/dl (normal 3,8-6,6 mg/dl)	-----	-----	-----	Bebe alcohol ocasionalmente
Angalla, R. et al (2016)	Hombre	67 años	Hace 8 años	9,6mg/dl (normal 2- 7,4 mg/dl)	3 días	Alivio del dolor articular	IMC 30,4	-----
Tausche. AK. et al (2010)	Hombre	62 años	Hace 6 años	8,06 mg/dl (normal < 6,55mg/dl)	-----	-----	-----	-----
Rosas, M. et al (2018)	Hombre	57 años	-----	9,5mg/dl	-----	-----	-----	-----
Edmiston, J. (2014)	Hombre	42 años	-----	-----	-----	-----	-----	-----
Robert H. et al (2012)	Hombre	57 años	20 años	A los 5 años 7,7mg/dl A los 10 años 9mg/dl	-----	-----	Obeso	Fumador
Tanner, N. et al (2014)	Hombre	67 años	20 años	-----	-----	-----	IMC >28	16 unidades alcohol/semana
Liu J. et al (2014)	Hombre	76 años	30 años	12,23 mg/dl (normal 2,6- 7,19 mg/dl)	3 días	Alivio dolor articular	-----	-----
Melzer, R. et al (2014)	Mujer	85 años	-----	-----	-----	-----	-----	-----
Salvi, AE. et al (2010)	Hombre	61 años	30 años	9,9mg/dl	-----	-----	-----	-----

NOMBRE	SEXO	EDAD	DIAGNOSTICO	NIVEL ACIDO URICO	DURACION TRATAMIENTO	EVOLUCION TRATAMIENTO	OBESIDAD/ IMC	ESTILO DE VIDA
Spermon, CJ. et al (2013)	CASO 1	CASO 1	CASO 1	CASO 1	CASO 1	CASO 1	CASO 1	CASO 1
	Hombre	65 años	-----	0,01 mg/dl "normal"	-----	-----	-----	Alto consumo de purinas y alcohol
	CASO 2	CASO 2	CASO 2	CASO 2	CASO 2	CASO 2	CASO 2	CASO 2
	Hombre	58 años	-----	-----	-----	-----	-----	-----
Trullàs JC. et al (2010)	Hombre	61 años	10 años	-----	-----	-----	-----	-----
Kim, YS. et al (2010)	Hombre	41 años	20 años	-----	-----	-----	-----	100g alcohol/día
Aradoini, N. et al (2015)	Hombre	67 años	8 años	9,6mg/dl (normal 2-7,4mg/dl)	3 días	Alivio dolor articular	IMC 30,4	Dieta alta en purinas y alcohol
Koley, S. et al (2010)	Hombre	20 años	1 año y medio	5,8mg/dl (normal 2,5-7 mg/dl)	-----	-----	-----	-----

NOMBRE	DIETA	OTRAS PATOLOGIAS EXISTENTES	COMO SE DIAGNOSTICA	HALLAZGOS DIAGNOSTICOS	CARACTERISTICAS CLINICAS	TIPO DE GOTA	AFECCIONES	TIEMPO CON SINTOMAS ANTES DEL DIAGNOSTICO
Micu, MC. et al (2019)	-----	-----	- Radiografía - Ecografía	<u>Radiografía</u> : múltiples erosiones óseas <u>Ecografía</u> : sinovitis	- Dificultad para andar - Úlceras	-----	Tofo gigantesco	-----
Jabalamei, M. et al (2017)	-----	HbA1C 7,4	-----	-----	- Dificultad para andar y actividades de la vida diaria	-----	Inflamación aguda dolorosa maleolo medial izquierdo	-----
Angalla, R. et al (2016)	-----	Hipertensión	- Radiografía	<u>Radiografía</u> : inflamación tejidos blandos y destrucción total articulación metatarsofalángica	- Dolor articular generalizado - Algunos tofos ulcerados	-----	Tofos grandes en pies	-----
Tausche. AK. et al (2010)	-----	Hallux valgus	- Análisis histológico - Microscopio - Radiografía - Resonancia magnética (RMN)	- <u>Análisis histológico</u> : cristales rodeados por células inflamatorias - <u>Microscopio</u> : agujas birrefringentes - Radiografía: destrucción severa del primer metatarsiano - <u>Resonancia magnética (RMN)</u> : tofo gotoso grande	- Incapaz de realizar actividades de la vida diaria - Marcha anormal	-----	-----	-----
Rosas, M. et al (2018)	-----	-----	-----	-----	- Pies desfigurados	-----	- Tofos y áreas de la piel abiertas que drenan líquido blanco	-----
Edmiston, J. (2014)	-----	-----	- Radiografía	<u>Rx</u> : calcificaciones en la articulación metatarsofalángica	- Pie inflamado y enrojecido en zona medial y distal - Dolor a la palpación del primer dedo pie..	-----	-----	1 semana

NOMBRE	DIETA	OTRAS PATOLOGIAS EXISTENTES	COMO SE DIAGNOSTICA	HALLAZGOS DIAGNOSTICOS	CARACTERISTICAS CLINICAS	TIPO DE GOTA	AFECCIONES	TIEMPO CON SINTOMAS ANTES DEL DIAGNOSTICO
Robert H. et al (2012)	-----	- Enfermedad renal crónica leve. - Hipertensión. - Diabetes Mellitus. - Enfermedad cardiovascular. - Hiperuricemia.	- Ecografía - Tomografía computarizada	-----	Dolor e inflamación aguda en la primera articulación metatarso falángica	-----	Hinchazón intermitente, enrojecimiento y dolor en el hallux	-----
Tanner, N. et al (2014)	Dieta baja en purinas	- Hipertensión - Hernia de hiato - Recurrentes brotes de gota	- Radiografía - Microscopía	- <u>Radiografía</u> : erosiones primera articulación metatarsofalángica. - <u>Microscopía</u> : cristales rodeados de masa granulosa, confirma tofo gotoso	Dolor a la palpación con reducción de rango de movilidad con calidad de vida reducida	Crónica	Dolor, hinchazón y deformidad de juanete pie izquierdo que imposibilita vestirse y usar calzado.	-----
Liu J. et al (2014)	-----	- Insuficiencia renal crónica	- Tomografía computarizada	Tomografía computarizada: demuestra extensos depósitos tofáceos	Dolor articular pie derecho y secreción tofácea dorsal en zona distal en la articulación interfalángica segundo dedo izquierdo	-----	Tofos grandes y firmes en pies	-----
Melzer, R. et al (2014)	-----	- Insuficiencia renal aguda	- Escaner DECT - Macroscopia y microscopia	- <u>Escaner DECT</u> : tofo grande - <u>Macroscopia y microscopia</u> : tofos con núcleo cristalino	-----	Crónica	-----	-----
Salvi, AE. et al (2010)	-----	-----	- Radiografía	<u>Radiografía</u> : calcificación tejidos blandos y erosiones en base de ambas falanges del hallux, cabezas del 1º metatarsiano bilateral y 2º, 3º, 4º y 5º base metatarsiano pie derecho, menos marcado en pie izquierdo.	-----	Crónica	Tofos articulación metatarsofalángica del hallux bilateral y dorso pie derecho	-----

NOMBRE	DIETA	OTRAS PATOLOGIAS EXISTENTES	COMO SE DIAGNOSTICA	HALLAZGOS DIAGNOSTICOS	CARACTERISTICAS CLINICAS	TIPO DE GOTA	AFECCIONES	TIEMPO CON SINTOMAS ANTES DEL DIAGNOSTICO
Spermon, CJ. et al (2013)	CASO 1	CASO 1	CASO 1	CASO 1	CASO 1	CASO 1	CASO 1	CASO 1
	Alto en purinas	- Hipercolesterolemia	- Radiografía (mano) - Aspiración líquido articular	- <u>Radiografía</u> : calcificaciones tejido blando en la articulación metacarpofalángica del primer dedo (mano) - <u>Aspiración líquido articular</u> : presencia cristales de ácido úrico	-----	-----	Pulgar derecho hinchado	-----
	CASO 2	CASO 2	CASO 2	CASO 2	CASO 2	CASO 2	CASO 2	CASO 2
	-----	-----	- Radiografía	- <u>Radiografía</u> : en el pie derecho, mostró cambios erosivos del hueso del hallux con una gran masa de tejido blando	Hinchazón y dolor dedos de los pies	-----	- Pie doloroso, más en el segundo y tercer dedo. - Gran masa palpable en articulación metatarsfalángica bilateral	Varias semanas
Trullàs JC. et al (2010)	-----	-----	- Radiografía - Microscopía	- <u>Radiografía</u> : erosiones y lesiones líticas en sacabocados con resalte de bordes. (mano) - <u>Microscopía</u> : grandes cantidades de cristales de urato monosódico	Dolor e impotencia funcional en articulaciones en los pies	-----	-----	-----
Kim, YS. et al (2010)	-----	-----	- Tomografía computarizada tridimensional	- <u>Tomografía computarizada tridimensional</u> : revela tofos gotosos dispersos en espacios periarticulares, peritendinosos y tejidos blandos.	No puede flexionar ni extender los dedos debido a la rigidez subcutánea	-----	- Nódulos subcutáneos multilobulares y drenaje de tofos blanco/amarillento	-----
Aradoini, N. et al (2015)	Alta en purinas	HTA	- Radiografía	- <u>Radiografía</u> : inflamación en tejidos blandos y destrucción total de la primera articulación metatarsfalángica del hallux derecho	Dolor articular generalizado	-----	Tofos grandes y firmes en los pies, algunos ulcerados y de color blanco	-----

NOMBRE	DIETA	OTRAS PATOLOGIAS EXISTENTES	COMO SE DIAGNOSTICA	HALLAZGOS DIAGNOSTICOS	CARACTERISTICAS CLINICAS	TIPO DE GOTA	AFECCIONES	TIEMPO CON SINTOMAS ANTES DEL DIAGNOSTICO
Koley, S. et al (2010)	-----	-----	- Radiografía - Citología por aspiración con aguja fina - Microscopia	- <u>Radiografía</u> : inflamación de tejidos blandos sin afectación de los huesos. - <u>Microscopia</u> : zonas amorfas granuladas y cristales delgados en forma de aguja	Dolor leve intermitente en los dedos de los pies	-----	- Nódulos subcutáneos crecientes en maléolos laterales, laterales y dedos de ambos pies	-----

NOMBRE	TTO FARMACOLÓGICO	TTO PODOLÓGICO	MOTIVO DE CONSULTA
Micu, MC. et al (2019)	- Colchicina 1mg/día - AINES - Omeprazol 20mg/día - Alopurinol 600mg/día (ajustado a niveles de ácido úrico) - Corticoides acción prolongada (betametasona) - Febuxostat posible terapia en caso de intolerancia o efectos secundarios al alopurinol	-----	Ingresado por malas condiciones clínicas
Jabalamei, M. et al (2017)	Antes de esta consulta: - Alopurinol - Colchicina - AINES	-----	Remitido por dificultad al andar y actividades de la vida diaria
Angalla, R. et al (2016)	- Alopurinol 100mg/día + Colchicina 1mg/día	-----	Ingresado por dolor articular generalizado
Tausche. AK. et al (2010)	- Alopurinol / día	Artrodesis	Derivado para una evaluación del dolor continuo en el pie izquierdo que lo dejó incapaz para ejercer su trabajo
Rosas, M. et al (2018)	-----	-----	Por mal control de gota, dolor y drenaje.
Edmiston, J. (2014)	-----	-----	Dolor en el hallux pie derecho

NOMBRE	TTO FARMACOLÓGICO	TTO PODOLÓGICO	MOTIVO DE CONSULTA
Robert H. et al (2012)	- Colchicina (rechazado por diarrea y sin alivio de dolor) - Ibuprofeno (episodios agudos) - Alopurinol < 6.0 mg/dl	-----	Dolor e inflamación en el hallux
Tanner, N. et al (2014)	- Naproxeno - Indometacina	-----	Bunión doloroso pie izquierdo
Liu J. et al (2014)	- Celecoxib 100mg/12h durante 10 días - Alopurinol 50mg/día hasta llegar 20mg/día	-----	Ingresado por insuficiencia renal crónica y dolor articular en el pie derecho
Melzer, R. et al (2014)	- Corticosteroides oral	-----	Dolor ambos pies y secreción zona dorsal parte distal segundo meta izquierdo
Salvi, AE. et al (2010)	- Nimesulida + alopurinol	-----	-----
Spermon, CJ. et al (2013)	CASO 1 -----	CASO 1 -----	CASO 1 Se presentó en urgencias por pulgar derecho hinchado (mano)
	CASO 2 -----	CASO 2 -----	CASO 2 En consulta reumatólogo por dolor pie derecho especialmente en 2° y 3° metas
	-----	-----	-----
Trullàs JC. et al (2010)	-----	-----	Dolor e impotencia funcional en articulaciones de manos, pies y rodillas.
Kim, YS. et al (2010)	- Colchicina - AINES - Esteroides (dosis baja) - Alopurinol	-----	Derivado a consulta reumatólogo para tratamiento del dolor en ambas manos sin respuesta de analgésicos
Aradoini, N. et al (2015)	- Alopurinol 100mg/día + Colchicina 1mg/día	-----	Ingresado por dolor articular generalizado
Koley, S. et al (2010)	-----	-----	Por múltiples nódulos subcutáneos crecientes

Tabla 2. Desglose de casos clínicos.

<i>Datos sociodemográficos</i>	
NUMERO DE CASOS	16
HOMBRES	15
MUJERES	1
EDAD MEDIA GLOBAL HOMBRES Y MUJERES	59,11 años
EDAD MUJER	85 años
MEDIA TIEMPO DIAGNOSTICO	15,958 ±9,892 años
MEDIA NIVEL ACIDO URICO EN HOMBRES	8,572 mg/dl

Enfermedades concomitantes	
HIPERTENSION	4
HALLUX VALGUS	1
ENFERMEDAD RENAL AGUDA O CRONICA	3
ENFERMEDAD CARDIOVASCULAR	1
DIABETES	2
HIPERURICEMIA	1
HERNIA DE HIATO	1
HIPERCOLESTEROLEMIA	1

Tratamiento actual	
COLCHICINA	5
AINES	7
ALOPURINOL	9
CORTICOIDES	3
POLIENFERMOS	2
POLIMEDICADOS	1

Técnica de imagen diagnóstica	
ECOGRAFIA	2
TOMOGRAFIA COMPUTARIZADA /ESCANER DECT	4
RADIOGRAFIA	11
MICROSCOPIA / MACROSCOPIA /ASPIRACIÓN LÍQUIDO SINOVIAL/ANÁLISIS HISTOLÓGICO.	9
RMN	1

Hallazgos de las técnicas de imagen	
EROSIONES / LESIONES OSEAS /MANO	5
INFLAMACION TEJIDOS BLANDOS /MANO	3
DESTRUCCION /CALCIFICACIÓN ARTICULAR	6
PRESENCIA TOFOS	6
PRESENCIA CRISTALES /SINOVITIS	6

Tabla 3. Resumen de hallazgos.

DISCUSIÓN

En nuestro estudio, con 16 casos, la enfermedad de la gota afecta al 94% (n=16) de hombres y al 6% (n=1) de mujeres siendo la edad media de 59 años y la de la mujer de 85. Estos datos coinciden con los de Tanner, N. et al (2014) que indican que la relación de la gota hombre/mujer es de 4:1 en menores de 65 años y 3:1 para mayores de 65 años. Además, coincide con Aradoini, N. et al (2015), Spermon, CJ. et al (2013), Edmiston, J. (2014), Angalla, R. et al (2016), que afirman que la gota es mucho más frecuente en hombres que en mujeres.

El 80% de los pacientes acuden a consulta por dolor e inflamación articular generalizado, de los cuales el 20% están incapacitados para ejercer su trabajo y tienen dificultad de deambulaci3n, siendo su nivel de 3cido 3rico de 8,572 mg/dl de media (recordemos que los valores normales para hombre son de 3,4 – 7,0 mg/dl).

Sabemos que la gota es una entidad nosol3gica diferenciada de otras patolog3as, pero tambi3n que se produce como consecuencia o est3 asociada a otras enfermedades. Nuestro estudio aprecia una asociaci3n en el 44% de los pacientes de los cuales, con hipertensi3n en 4 pacientes, enfermedad renal en 3, enfermedad cardiovascular en 1, diabetes en 2 e hipercolesterolemia en 1. En esta lista tambi3n tenemos un 3nico paciente diagnosticado previamente de hallux valgus. Vemos que son casos asociados a s3ndrome metab3lico (Hipertensi3n, diabetes, insuficiencia renal, etc) que producen un aumento de los niveles plasm3ticos de 3cido 3rico de forma secundaria a la afectaci3n renal.

Aunque tenemos 27 pruebas diagn3sticas, se debe a que a varios de los 16 pacientes se les ha realizado m3s de una prueba. El 69% de los sujetos han sido diagnosticados mediante radiograf3as de pies y/o manos. Los hallazgos m3s relevantes han sido erosiones y lesiones 3seas en 5 radiograf3as y destrucci3n y calcificaci3n articular en 6.

El estudio de aspiración de líquido sinovial se ha realizado en 9 pacientes (56%) localizándose agujas de urato en 6 de ellos. Otros estudios que se han realizado han sido TAC, RMN y ecografía, revelando la presencia de tofos en 6 pacientes (37,5%), como afirman Tausche. AK. et al (2010), Melzer, R. et al (2014) y Spermon, CJ. et al (2013).

El dolor agudo se trata con AINES (7 pacientes) y/o corticoides (3 pacientes), 62,5% y/o colchicina (5 pacientes) lo que supone el 93,75% de los pacientes. El tratamiento posterior es el alopurinol para el 56 % de los pacientes como por ejemplo describe Micu, MC. et al (2019) y Jabalameli, M. et al (2017) los recomiendan para todos estando la hiperuricemia establecida.

Desafortunadamente, en nuestro análisis de casos, no hemos encontrado ninguna medida podológica de ayuda al tratamiento de la gota. Estas medidas existen ya que el tratamiento tanto de ortesis como quirúrgico de extracción de tofos o de reparación de la MTF están descritos (por ejemplo, en varios artículos de la revista española de podología y en el manual de fabricación a medida de productos sanitarios ortopodológicos en la comunidad Valenciana). Aunque estos tratamientos estén descritos, están disociados de datos clínicos y evolutivos de los pacientes por lo que son descripciones de técnicas de terapia que no han pasado los criterios para incorporarse a este trabajo.

Por último, el tiempo desde que los pacientes conocen su hiperuricemia hasta que han tenido el primer evento doloroso ha sido de $15,958 \pm 9,892$ años. Con ese evento doloroso el 37,5% de los pacientes ya tenían desarrollado tofos. Revisiones seriadas clínicas de pies podrían, junto con los niveles de ácido úrico, predecir y prevenir la destrucción articular y la formación de tofos.

Limitaciones del estudio

- No hemos encontrado tratamientos podológicos asociados a los casos clínicos. El tratamiento existe, pero sin evaluar su eficacia.
- Hemos descartado los artículos que no son específicos de pie. Estos artículos pueden contener información del miembro inferior que pudiera ser relevante.
- El protocolo de diagnóstico no es completo en todos los casos; puede incluir datos clínicos, radiología, estudio del líquido sinovial u otros, pero no de forma sistemática. No hemos encontrado dos esquemas iguales de exploraciones.



CONCLUSIONES

1. La artritis gotosa afecta predominantemente al sexo masculino de mediana edad (59 años), con dolor e inflamación en la articulación metatarsofalángica del hallux (en la mayoría de los casos), dificultando las actividades de la vida diaria.
2. Desde el diagnóstico de hiperuricemia hasta la primera artritis gotosa transcurren alrededor de 16 años.
3. La gota la podemos encontrar asociada a otras enfermedades de índole metabólica que incrementan los niveles de ácido úrico a valores medios de 8,572.
4. El diagnóstico clínico se complementa con la radiología (69% de los sujetos) y el estudio del líquido sinovial (56%).
5. Aunque no hemos encontrado la acción del podólogo en el tratamiento de la gota debemos afirmar que la prevención mediante un protocolo de revisiones periódicas, cambios en el estilo de vida y dieta podría ayudar a una mejor calidad de vida y a un diagnóstico precoz en la fase de hiperuricemia que impida el desarrollo de artritis aguda y la formación de tofos.

BIBLIOGRAFIA

1. Universidad Nacional Autónoma de México. Facultad de Medicina. *Revista de la Facultad de Medicina, Universidad Nacional Autónoma de México*. Vol 57. Universidad Nacional Autónoma de México, Facultad de Medicina; 2014. http://www.scielo.org.mx/scielo.php?script=sci_arttext&pid=S0026-17422014000400058&lng=es&nrm=iso&tlng=es. Accedido febrero 19, 2020.
2. Gómez E, Macaró F. Hiperuricemia y gota. *Pharm Care Espana*. 2003;5(2):110-115. http://www.msc.es/biblioPublic/publicaciones/recursos_propios/infMedic/docs/vol33_4Hiperuricemia.pdf.
3. Sancho Bueso T, Bernardino de la Serna I, García Puig J. un paciente con hiperuricemia. *Med Integr*. 2000;35(3):100-111.
4. Engel B, Just J, Bleckwenn M, Weckbecker K. Treatment options for gout. *Dtsch Arztebl Int*. 2017;114(13):215-222. doi:10.3238/arztebl.2017.0215
5. Giménez S. El paciente con artritis. *Farm Prof*. 2006;20(9):52-57. <http://www.elsevier.es/es-revista-farmacia-profesional-3-articulo-el-paciente-con-artritis-13094208?referer=buscador>.
6. Schlich CM. Orthotic Management of the Arthritic Foot. *Clin Prosthetics Orthot*. 1988;12(2):10. http://www.oandplibrary.org/cpo/pdf/1988_02_051.pdf.
7. Prats-Climent, B. y Vázquez, J. Tratamiento ortopodológico del pie reumático. *Podoscopio* 1999 ; 1(8) : 14-21
8. Rosas M, Aronowitz P. Gout In Extremis: Massive Soft Tissue Tophaceous Deposits. *J Gen Intern Med*. 2018;33(12):2248-2249. doi:10.1007/s11606-018-4662-9

9. Abrahams MN. Gout and hyperuricaemia. *South African Med J*. 2015;105(12):1-3. doi:10.7196/SAMJ.2015.v105i12.10225
10. Pérez Ruiz F. Guía de práctica clínica para el manejo de la gota. *Guía práctica clínica para el manejo la gota*. 2012:165. http://www.ser.es/ArchivosDESCARGABLES/Guias_Paciente/GPCGota13.pdf.
11. Spermon J, Dijke CF Van. Continuing Education Dual Energy CT : added value in gouty arthritis *. 2013;(March 2012):34-37.
12. Micu MC, Dogaru BG. Monstrous gout devastating hands and feet. *Clin Rheumatol*. 2019;38(11):3309-3310. doi:10.1007/s10067-019-04764-2
13. Jabalameli M, Bagherifard A, Hadi H, Behshad V, Ghaffari S. Chronic tophaceous gout. *Qjm*. 2017;110(4):239-240. doi:10.1093/qjmed/hcx019
14. Angalla R, Mounir A, Driouich S, Abourazzak FZ, Harzy T. Chronic tophaceous gout. *Qjm*. 2016;109(10):681-682. doi:10.1093/qjmed/hcw083
15. Tausche AK, Panzner I, Aust D, Wunderlich C. Disabling gout. *Lancet*. 2010;376(9746):1093. doi:10.1016/S0140-6736(10)60135-3
16. Edmiston J. A middle-aged man with a painful toe. *J Am Acad Physician Assist*. 2014;27(4):50-51. doi:10.1097/01.JAA.0000444741.47163.75
17. Shmerling RH. Management of gout: A 57-year-old man with a history of podagra, hyperuricemia, and mild renal insufficiency. *JAMA - J Am Med Assoc*. 2012;308(20):2133-2141. doi:10.1001/jama.2012.65028

18. Tanner N, Diaper R, King M, Metcalfe SA. Case study: A case of debilitating gout in the 1st metatarsophalangeal joint. *Foot*. 2015;25(1):45-50. doi:10.1016/J.FOOT.2014.11.004
19. Trullàs JC, Gómez M, Fraiz E, Soldevila F. Gota tofácea con artropatía crónica y deformante. *Med Clin (Barc)*. 2010;134(13):615. doi:10.1016/j.medcli.2009.04.040
20. Salvi AE, Metelli G Pietro, Domeneghini E, Cantalamessa A. A clinical picture of chronic polyarticular tophaceous gout. *Rheumatol Int*. 2010;30(6):829-830. doi:10.1007/s00296-009-1317-5
21. Liu J, Zou GJ, Wu YF, Shen QF. An unusual case of multiple subcutaneous large tophi. *Qjm*. 2014;107(4):325-326. doi:10.1093/qjmed/hct166
22. Melzer R, Pauli C, Treumann T, Krauss B. Gout tophus detection-A comparison of dual-energy CT (DECT) and histology. *Semin Arthritis Rheum*. 2014;43(5):662-665. doi:10.1016/j.semarthrit.2013.11.002
23. Koley S, Salodkar A, Choudhary S, Bhake A, Singhanian K, Choudhury M. Tophi as first manifestation of gout. *Indian J Dermatol Venereol Leprol*. 2010;76(4):393-396. doi:10.4103/0378-6323.66593
24. Kim YS, Kim HS. Clinical images: Bead-like gouty tophi in the hand and foot. *Arthritis Care Res*. 2010;62(12):3624. doi:10.1002/art.27734
25. Aradoini N, Talbi S, Berrada K, Abourazzak FZ, Harzy T. Chronic tophaceous gout with unusual large tophi: Case report. *Pan Afr Med J*. 2015;22:1-5. doi:10.11604/pamj.2015.22.132.6447