



FACULTAD DE MEDICINA

UNIVERSIDAD MIGUEL HERNÁNDEZ

TRABAJO FIN DE MÁSTER

Título

Factores de riesgo de repermeabilización en aneurismas de arteria comunicante posterior tratados por vía endovascular

Alumno: Antonio González Crespo

Tutor: Ángel Constantino Pérez Sempere

Curso: 2019-2020

RESUMEN

Introducción: Los aneurismas de arteria comunicante posterior (ACoM) son uno de los tipos de aneurismas intracraneales más frecuentes y que clásicamente han obtenido muy buenos resultados mediante tratamiento quirúrgico, con buenas tasas de oclusión y repermeabilización a largo plazo. No obstante, la aparición de las técnicas endovasculares han hecho que este tipo de tratamiento sea cada vez más frecuente, desplazando al quirúrgico, a costa de un incremento de los casos que repermeabilizan a largo plazo. El presente estudio plantea como objetivo detectar aquellos factores que puedan incrementar la probabilidad de repermeabilización en los pacientes con aneurismas de ACoM tratados por vía endovascular, a fin de contribuir a la selección de aquellos casos que más se beneficiarían de un tratamiento quirúrgico inicial.

Material y métodos: Se ha diseñado un estudio de casos y controles anidado en una cohorte de pacientes con aneurismas de ACoM tratados por vía endovascular a los cuales se les ha realizado seguimiento durante un mínimo de un año. Durante el seguimiento, los casos donde se detectó repermeabilización del aneurisma se incluyeron en el grupo de estudio, mientras que los casos no repermeabilizados se cogieron como grupo control. A continuación, se registraron variables demográficas, morfológicas en relación al aneurisma y clínicas y se compararon entre ambos grupos empleando los test estadísticos de contraste correspondientes.

Resultados: Se obtuvieron un total de 86 pacientes diagnosticados de aneurisma de ACoM tratados por vía endovascular, detectándose repermeabilización en 30 de ellos durante el seguimiento. No se detectaron diferencias estadísticamente significativas en las variables demográficas (edad, sexo, hipertensión arterial, diabetes, dislipemia, tabaquismo y tiempo de seguimiento) entre el grupo de casos y el de controles. De igual forma, en las variables relacionadas con la morfología aneurismática tampoco se hallaron diferencias estadísticamente significativas, donde se incluyeron la lateralidad del aneurisma, la presencia de arteria cerebral posterior de origen fetal, la morfología irregular, la multilobulalidad, el ángulo de influjo, el diámetro mayor de la cúpula diafragmática y el ratio cúpula/cuello. De las variables relacionadas con el resultado clínico, se analizó el debut en forma de hemorragia subaracnoidea espontánea (HSAe), la técnica endovascular empleada, la presencia de complicaciones durante el procedimiento y la puntuación en las escalas de Fisher, Hunt & Hess y Rankin. De entre estas variables, se detectó una frecuencia significativamente superior de casos que debutaron como HSAe y de casos con complicaciones durante el tratamiento endovascular en el grupo de repermeabilización (p -valor <0.05)

Conclusiones: Los resultados obtenidos apoyan que la presencia de HSAe en el debut de un aneurisma de ACoM puede tomarse como factor predictor de repermeabilización si el tratamiento inicial empleado es endovascular. En tales casos, tal vez sería preferible optar por un clipaje microquirúrgico que ofrece unas mejores tasas de oclusión y durabilidad a largo plazo. Por otro lado, la mayor frecuencia de repermeabilización en los casos con complicaciones durante el procedimiento endovascular no ayudaría a seleccionar los pacientes previamente al tratamiento, pero sí tenerse en cuenta para mantener un seguimiento más estrecho.

Palabras clave: “aneurisma intracraneal”, “arteria comunicante posterior”, “repermeabilización” y “embolización endovascular”.

SUMMARY

Background and objectives: Posterior communicating artery aneurysms (PcomA) are one of the most common types of intracranial aneurysms. Surgical treatment has historically obtained good occlusion and long-term repermeabilization rates in this type of aneurysms. However, endovascular technique development has displaced surgical treatment at the expense of an increase of long term repermeabilization cases. The aim of this study is to describe the factors related to higher rates of repermeabilization in patients with PcomA aneurysms treated endovascularly, in order to select those patients who would benefit the most from initial surgical treatment.

Methods: A nested case-control study has been designed in a cohort of patients with PcomA aneurysms treated endovascularly during a 12 months follow up. The patients in whom aneurysm repermeabilization was detected, they were included in the study group and non-repermeabilized cases were included in the control group. Demographic, clinical and morphological variables in relation to the aneurysm were recorded and compared between both groups using the appropriate statistical contrast tests.

Results: 86 patients with PcomA aneurysm were treated endovascularly, of which 30 were found to have repermeabilization during follow-up. No statistically significant differences were detected in demographic variables (age, sex, high blood pressure, diabetes, dyslipidemia, smoking and follow-up time) between the case group and the control group. Likewise, no statistically significant differences were found in morphological characteristics (laterality of the aneurysm, fetal-type PcomA, irregular or multilobular morphology, inflow angle, the largest diameter of the diaphragmatic dome and dome-to-neck ratio). Clinical variables included: spontaneous subarachnoid hemorrhage (SAH), the type of endovascular technique, complications during the procedure and Fisher, Hunt & Hess and Rankin scores. A significantly higher frequency of cases initially diagnosed of subarachnoid hemorrhage and a higher frequency of complications during endovascular treatment was detected in the repermeabilization group ($p < 0.05$).

Conclusions: Diagnosis of a PcomA aneurysm due to a subarachnoid hemorrhage is a factor of repermeabilization if an initial endovascular treatment is used. In such cases, a microsurgical clipping may be preferable because of better occlusion rates and long-term durability. On the other hand, the higher frequency of repermeabilization does not help to select patients prior to treatment in cases with complications during the endovascular procedure, but it can be taken into account to maintain a closer follow-up.

Key words: "intracranial aneurysm", "posterior communicating artery", "repermeabilization" y "endovascular coiling".

Índice

1. Introducción
2. Material y métodos
3. Resultados
4. Discusión
5. Conclusiones
6. Referencias

1. Introducción

Los aneurismas de arteria comunicante posterior (AComP) son de los aneurismas intracraneales más frecuentes, suponiendo entre un 10 y un 20% del total^{[1],[2]}. La forma de presentación más frecuente es la compresión del nervio oculomotor o III par craneal y la hemorragia subaracnoidea espontánea (HSAe) secundaria a la ruptura del aneurisma^[3]. El tratamiento endovascular en el manejo de estos aneurismas es cada vez más habitual, especialmente en aquellos aneurismas que debutan con hemorragia subaracnoidea espontánea (HSAe). No obstante, el tratamiento mediante clipaje microquirúrgico, realizado habitualmente mediante un abordaje por vía pterional y transilviana, aporta un resultado más definitivo con menos tasas de repermeabilización^[4].

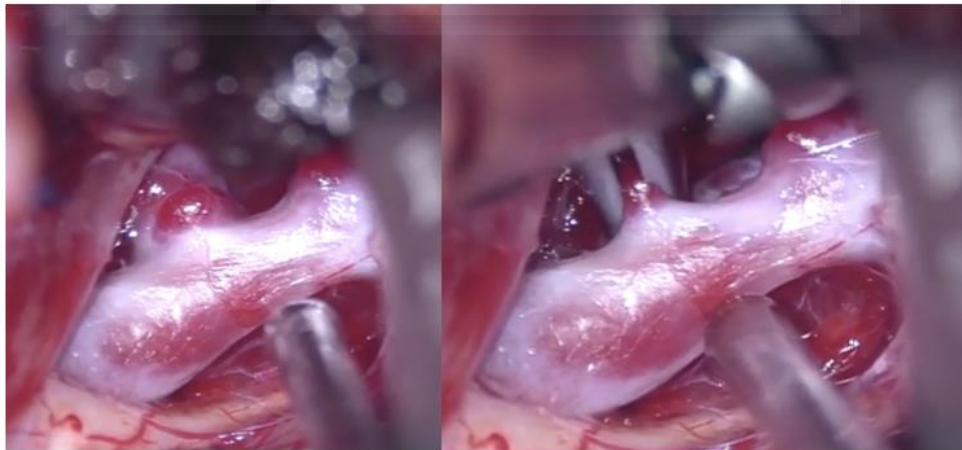


Imagen 1. Visión bajo amplificación microscópica de aneurisma de AComP derecha. A la izquierda se visualiza el aneurisma previo al clipaje; a la derecha tras la colocación del clip quirúrgico.

Estudios previos han estudiado diversas características morfológicas de los aneurismas de AComP y su influencia en eventos clínicos como el riesgo de HSAe. Nan Lv et al. demostraron en 2015 demostraron que el tamaño de la cúpula aneurismática, el ángulo de influjo, la morfología irregular y el ratio cúpula/cuello se asocian a un mayor riesgo de ruptura aneurismática en una serie de 108 casos de aneurismas de AComP^[5]. De forma similar, Justiina Huhtakangas et al.

concluyen a partir de una serie de 413 aneurismas de AComP en 2017 que la morfología irregular, un mayor cuello del aneurisma y un ratio cúpula/cuello superior a 1.5 también se asocian a un mayor riesgo de ruptura aneurismática^[6]. Otros estudios no tan recientes ni con series tan grandes también han apoyado la influencia del ángulo de influjo, el tamaño de la cúpula, el ratio cúpula/cuello, la orientación aneurismática y la morfología irregular en la probabilidad de ruptura y de la consecuente HSAe^{[7], [8], [9], [10]}.

Aunque hemos visto que se ha estudiado ampliamente la influencia de todos estos factores en el riesgo de ruptura aneurismática, ningún estudio ha analizado la implicación que podría tener en la tasa de repermeabilización tras el tratamiento endovascular. Por ello, el objetivo del presente trabajo es analizar los factores de riesgo que incrementan la probabilidad de repermeabilización de los aneurismas de AComP tratados por vía endovascular, a fin de poder identificar aquellos casos que podrían beneficiarse de un tratamiento quirúrgico inicial.

2. Material y métodos

Se ha diseñado un estudio de casos y controles anidado en una cohorte, obtenida de un registro prospectivo de pacientes diagnosticados de aneurisma de AComP sometidos de forma inicial a tratamiento por vía endovascular, desde enero/2008 hasta diciembre/2018. Se excluyeron aquellos que no cumplieren un tiempo de seguimiento de al menos 1 año tras el tratamiento endovascular, los que no habían sometidos a arteriografía de control durante el seguimiento y los casos donde el tratamiento inicial fue quirúrgico, aunque posteriormente se realizase un tratamiento endovascular en un segundo tiempo.

De los casos seleccionaron, se identificaron aquellos que presentaron repermeabilización del aneurisma durante el seguimiento y se compararon variables demográficas, morfología del aneurisma y resultado clínico frente al grupo que no presentó repermeabilización.

Como variables demográficas se registró el sexo de los pacientes, la edad en el momento del tratamiento endovascular inicial y factores de riesgo cardiovascular incluyendo la hipertensión arterial (HTA), Diabetes Mellitus tipo 2 (DM), dislipemia (DLP) y hábito tabáquico, las cuales se plantearon como posibles factores que pudieran influir en la probabilidad de repermeabilización. También se recogió el tiempo de seguimiento en ambos grupos. Todos estos factores se recogieron como variables dicotómicas en función de la presencia o ausencia de los mismos, salvo el tiempo del seguimiento que fue registrado como variable cuantitativa continua.

Para determinar las variables relativas a la morfología aneurismática que pudieran influir en el objetivo del estudio se realizó una búsqueda bibliográfica en PubMed combinando las palabras clave “intracranial aneurysm”, “posterior communicating artery”, “repermeabilization” y “endovascular coiling”, de lo cual se obtuvieron diversos ensayos clínicos y revisiones ya comentados previamente. A partir de éstos se determinó que las variables más interesantes a registrar eran: la lateralidad del aneurisma, la presencia de arteria cerebral posterior de origen fetal, la irregularidad del aneurisma, si éste es o no multilobulado, el ángulo de influjo, el diámetro

mayor de la cúpula aneurismática y el ratio cúpula/cuello. Las 4 primeras variables mencionadas se registraron como dicotómicas, mientras que el resto como variables cuantitativas continuas.

Respecto a las variables relacionadas con el resultado clínico se incluyeron: la forma de presentación/diagnóstico del aneurisma, el tipo de procedimiento endovascular realizado, la presencia de complicaciones durante el tratamiento inicial, la puntuación en la escala de Fisher y Hunt&Hess en los casos que debutaron como HSAe y la puntuación en la escala de Rankin al final del seguimiento; todas ellas registradas como variables categóricas.

Los métodos y el diseño del estudio fueron expuestos al Comité Ético del mismo centro, llevándose a cabo respetando los principios establecidos en la declaración de Helsinki, en el Convenio del Consejo de Europa relativo a los Derechos Humanos y Biomedicina, en la legislación española en el ámbito de la legislación biomédica y de la protección de datos de carácter personal, quedando exento de consentimiento informado al ser un estudio retrospectivo con datos anonimizados.

Para el análisis estadístico de los resultados obtenidos se utilizó el RStudio. Para las variables categóricas se empleó el test Chi Cuadrado, salvo en los casos donde no se cumplían sus condiciones de aplicabilidad (valores esperados mayores a 5), recurriendo entonces al test exacto de Fisher. Para las variables cuantitativas continuas se recurrió al test T de Student, comprobando sus condiciones de aplicabilidad mediante el test de Shapiro-Wilks (para confirmar la distribución normal de las variables) y el test de Levene (para comprobar la homogeneidad de las varianzas). En los casos donde no se cumplió el criterio de normalidad, se aplicó la variante no paramétrica denominada test de Wilcoxon. Se fijó un valor alfa de 0.05 para determinar la significancia estadística.

3. Resultados

Se obtuvieron un total de 86 pacientes diagnosticados de aneurisma de AComP tratados inicialmente por vía endovascular con un seguimiento posterior superior a 1 año, de los cuales 30 presentaron repermeabilización durante el seguimiento, frente a los 56 restantes que se incluyeron como grupo control. De los 30 casos del grupo de repermeabilización, la edad media fue de 51.37 años, 27 eran mujeres (90%), 11 tenían HTA (36.67%), 9 eran diabéticos (30%), 11 tenían dislipemia (36.67%) y 17 presentaban antecedente de tabaquismo (56.67%); frente al grupo control donde la edad media fue de 55.3 años, 40 eran mujeres (71.43%), 28 presentaban antecedente de HTA (50%), 22 eran diabéticos (39.29%), 33 tenían dislipemia (58.93%) y 26 eran fumadores (46.43%). El tiempo medio de seguimiento fue de 2258.17 días en el grupo de casos repermeabilizados y de 1515.13 días en el grupo control. Al realizar los contrastes correspondientes para cada una de estas variables, no se encontraron diferencias estadísticamente significativas en ninguna de estas variables demográficas (*tabla 1*).

Al comparar las variables relativas a la morfología aneurismática entre ambos grupos, se obtuvieron 35 casos de lateralidad derecha en el grupo control (62.5%) frente a 16 en el grupo de estudio (53.33%). En el grupo control se hallaron 12 casos de arteria cerebral posterior de origen

fetal (21.43%), frente a 9 en el grupo de repermeabilización (30%). La existencia de una morfología irregular se dio en 15 de los casos no repermeabilizados (26.79%) y en 11 del grupo a estudio (36.67%). En cuanto a la multilobulalidad, hubo 3 casos en el grupo control (5.36%), frente a 5 en el grupo de repermeabilización (16.67%). La media del ángulo de influjo fue de 116.29° en el grupo control y de 112.57° en el grupo de estudio. De los casos no repermeabilizados, la media del diámetro mayor de la cúpula diafragmática fue de 6.07mm y la media del ratio cúpula/cuello fue de 1.94, mientras que de los casos que sí mostraron repermeabilización durante el seguimiento se obtuvieron medias de 5.66mm y 1.96, respectivamente. Al igual que con las variables demográficas, al realizar los contrastes de hipótesis y aplicar los test estadísticos correspondientes, no se hallaron diferencias estadísticamente significativas entre ambos grupos para ninguna de las variables mencionadas (*tabla 2*).

En lo que respecta a las variables relacionadas con el resultado clínico, en el grupo que mostró repermeabilización durante el seguimiento se hallaron 25 casos que debutaron como HSAe (83.33%); en 29 la técnica de tratamiento endovascular empleada fue la embolización con coils (96.67%), mientras que en el caso restante se empleó la combinación de stent y coils (3.33%); 4 de los pacientes presentaron complicaciones durante el procedimiento (13.33%); de los casos que debutaron con HSAe la puntuación más frecuente en la escala de Fisher fue de 4 (52%) y en la escala de Hunt & Hess fue de 2 (51.52%); y la puntuación más frecuente en la escala de Rankin al final del seguimiento fue de 0 (68.97%). En el grupo control hubo 32 casos de HSAe al debut (57.14%); 48 fueron tratados mediante embolización con coils (85.71%), 4 mediante stent tipo “flow diverter” (7.14%) y 4 combinando stent y coils (7.14%); se evidenciaron complicaciones en el procedimiento inicial en 1 caso (1.79%); la puntuación más frecuente en la escala de Fisher en los casos que debutaron como HSAe fue de 4 (45.45%) y en la escala de Hunt & Hess fue de 2 (51.52%); y la puntuación más frecuente en la escala de Rankin al final del seguimiento fue de 0 (67.86%). Al realizar los análisis estadísticos se encontraron diferencias significativas en dos de las variables mencionadas: debut en forma de HSAe y presencia de complicaciones durante el procedimiento inicial, mientras que el resto de variables no mostraron diferencias estadísticamente significativas entre ambos grupos. Se detectó que el grupo que había mostrado repermeabilización durante el seguimiento presentaba una frecuencia significativamente mayor de debut en forma de HSAe (p-valor de 0.02716), así como una mayor frecuencia de complicaciones durante el procedimiento inicial (p-valor de 0.04816).

Variables demográficas		Repermeabilización		p-valor
		No	Sí	
Sexo	Hombre	16 (28.57%)	3 (10%)	0.08804
	Mujer	40 (71.43%)	27 (90%)	
HTA	No	28 (50%)	19 (63.33%)	0.3388
	Sí	28 (50%)	11 (36.67%)	
DM	No	34 (60.71%)	21 (70%)	0.5358
	Sí	22 (39.29%)	9 (30%)	
DLP	No	23 (41.07%)	19 (63.33%)	0.08149
	Si	33 (58.93%)	11 (36.67%)	
Tabaquismo	Fumador	26 (46.43%)	17 (56.67%)	0.4973
	No fumador	30 (53.57%)	13 (43.33%)	
Edad (media en años)		55.30	51.37	0.1499
Tiempo de seguimiento (media en días)		1515.13	2258.17	0.06925

Variables relacionadas con la morfología aneurismática		Repermeabilización		p-valor
		No	Sí	
Lateralidad	Derecha	35 (62.5%)	16 (53.33%)	0.7418
	Izquierda	21 (37.5%)	14 (46.67%)	
ACP fetal	No	44 (78.57%)	21 (70%)	0.5362
	Sí	12 (21.43%)	9 (30%)	
Morfología irregular	No	41 (73.21%)	19 (63.33%)	0.4811
	Sí	15 (26.79%)	11 (36.67%)	
Multilobulado	No	53 (94.64%)	25 (83.33%)	0.1207
	Sí	3 (5.36 %)	5 (16.67%)	
Díámetro mayor (media en mm)		6.07	5.66	0.2195
Ratio cúpula/cuello (media)		1.94	1.96	0.9603
Ángulo de influjo (media en grados)		116.29	112.57	0.2799

Tabla 3				
Variables relacionadas con el resultado clínico		Repermeabilización		p-valor
		No	Sí	
Tipo de procedimiento endovascular	Coils	48 (85.71%)	29 (96.67%)	0.3434
	Flow Diverter	4 (7.14%)	0 (0%)	
	Stent + Coils	4 (7.14%)	1 (3.33%)	
HSA al debut	No	24 (42.86%)	5 (16.67%)	0.02716
	Sí	32 (57.14%)	25 (83.33%)	
Debut	Cefalea	2 (2.33%)	0 (0%)	0.1305
	Crisis	1 (1.16%)	0 (0%)	
	HSA	32 (37.21%)	25 (29.07%)	
	Ill par	3 (3.49%)	0 (0%)	
	Incidental	18 (20.93%)	5 (5.81%)	
Complicaciones del tratamiento	Ninguna	55 (98.21%)	26 (30.23%)	0.04816
	Trombosis ACM	0 (0%)	1 (1.16%)	
	Estenosis ACI	0 (0%)	1 (1.16%)	
	Exclusión incompleta	0 (0%)	1 (1.16%)	
	Rotura aneurismática	0 (0%)	1 (1.16%)	
	Vasospasmo grave	1 (1.79%)	0 (0%)	
Complicaciones del tratamiento	No	55 (98.21%)	26 (86.67%)	0.04816
	Sí	1 (1.79%)	4 (13.33%)	
Fisher	1	1 (3.03%)	0 (0%)	0.4449
	2	7 (21.21%)	2 (8%)	
	3	10 (30.3%)	10 (40%)	
	4	15 (45.45%)	13 (52%)	
Hunt & Hess	1	10 (30.3%)	7 (28%)	0.5147
	2	17 (51.52%)	8 (32%)	
	3	2 (6.06%)	3 (12%)	
	4	2 (6.06%)	2 (8%)	
	5	2 (6.06%)	5 (20%)	
Rankin	0	38 (67.86%)	20 (68.97%)	0.7796
	1	13 (23.21%)	7 (24.14%)	
	2	3 (5.36%)	0 (0%)	
	3	1 (1.79%)	1 (3.45%)	
	4	1 (1.79%)	1 (3.45%)	

4. Discusión

Los aneurismas de AComP suelen presentar una anatomía que los hace favorable para el tratamiento endovascular, como un pequeño tamaño, un cuello estrecho y una buena accesibilidad. Sin embargo, también el clipaje microquirúrgico también resulta más sencillo en este tipo de aneurismas, requiriendo una microdissección mínima debido a la anatomía relativamente más sencilla que presenta en comparación a aneurismas de otras localizaciones. De la misma forma, el menor riesgo quirúrgico, la menor tasa de repermeabilización y la posibilidad de obtener beneficios directos como la descompresión del nervio oculomotor, también apoya la opción quirúrgica como un tratamiento más definitivo y eficaz^[4]. Aun así, el riesgo derivado de una intervención quirúrgica sigue siendo superior al riesgo de un procedimiento endovascular. Por ello este estudio ha pretendido aportar una serie de indicadores que nos puedan orientar a seleccionar los casos que más se beneficiarían del tratamiento quirúrgico, puesto que tendrían un mayor riesgo de repermeabilización si son sometidos a tratamiento endovascular.

Los resultados expuestos ponen de manifiesto la alta tasa de repermeabilización que tiene lugar durante el seguimiento de pacientes con aneurismas de AComP tratados inicialmente por vía endovascular, lo cual demuestra la necesidad de no abandonar el tratamiento quirúrgico, si bien sería conveniente disponer de herramientas que nos permitieran seleccionar cuales serían los casos con mayor probabilidad de repermeabilización a largo plazo, por ser los casos que más se beneficiarían del clipaje quirúrgico. No obstante, los análisis estadísticos realizados no permiten seleccionar variables demográficas ni relacionadas con la morfología del aneurisma como posibles factores predictores de repermeabilización, ya que no se han evidenciado diferencias estadísticamente significativas entre ambos grupos de estudio. Pero dentro de las variables relacionadas con el resultado clínico, sí que se ha hallado una mayor frecuencia de debut en forma de HSAe y de complicaciones durante el procedimiento endovascular inicial en el grupo que presentó repermeabilización.

No cuesta razonar el motivo por el cual el desarrollo de complicaciones durante el tratamiento endovascular del aneurisma puede asociarse a repermeabilización, pues es evidente que cuando un procedimiento se complica por cualquier motivo la efectividad de la técnica empleada tiende a disminuir por múltiples razones, como puede ser la necesidad de dar por finalizado el procedimiento más precozmente, la disminución de la calidad de la imagen radiográfica, la ansiedad generada por la complicación y sus posibles consecuencias, etc. Sin embargo, habitualmente no es posible predecir qué pacientes se complicarán durante un procedimiento endovascular, por lo que realmente esta variable no nos ayudaría en nuestro objetivo de ayudar a decidir si es mejor un tratamiento endovascular o uno quirúrgico. En cambio, sí que podría ser útil durante el seguimiento de estos pacientes, pues si sabemos que tienen mayor riesgo de repermeabilización, se podría aumentar la frecuencia de los controles o de las arteriografías de seguimiento a fin de detectar precozmente dicha repermeabilización.

En cuanto a la mayor frecuencia de debut en forma de HSAe, también es lógico si se analiza desde la perspectiva de que son situaciones de mayor estrés y dificultad que los aneurismas no rotos, pues suelen tratarse de forma urgente en vez de programada. Además, la presencia de complicaciones es más frecuente y en muchas ocasiones el procedimiento tiene que llevarse a cabo en horas intempestivas, en una situación y ambiente laboral que no es el habitual. Por tanto, estos resultados apoyan que en los casos de aneurismas de AComP que debutan con HSAe debería

valorarse más la opción quirúrgica, ya que la probabilidad de repermeabilización a largo plazo será menor que si se tratan por vía endovascular.

Deben tenerse en cuenta también las limitaciones de este estudio, como es el propio diseño de casos y controles, pues la evidencia aportada por este tipo de estudios es inferior que la que podría haberse obtenido con un diseño prospectivo de tipo cohortes o con un estudio experimental como sería un ensayo clínico. De forma similar, el tamaño muestral que no alcanza los 100 casos es otra limitación que puede haber dificultado la obtención de resultados estadísticamente significativos. Por ello, futuros estudios más amplios y/o con un mejor diseño podrían ayudar a detectar más factores que permitiesen identificar pacientes con alta probabilidad de repermeabilización a los que se debería ofrecer tratamiento quirúrgico inicial.

5. Conclusiones

Los resultados que se han obtenido y expuesto apoyan que los casos de aneurismas de AComP que debutan en forma de HSAe tienen un mayor riesgo de repermeabilización cuando el tratamiento inicial es endovascular, por lo que debería valorarse como posible factor predictor para seleccionar los pacientes que más se beneficiarían de un clipaje microquirúrgico. En cambio, la mayor frecuencia de complicaciones observada en estos mismos pacientes que se tratan inicialmente por vía endovascular no permitiría una selección previa al tratamiento, pero sí que sería otro factor a considerar, en este caso, en el seguimiento de los pacientes, pues es probable que un seguimiento más estrecho permitiese un diagnóstico y tratamiento precoz de la posible repermeabilización.

6. Referencias

- [1] Korja M, Kivisaari R, Rezai Jahromi B, Lehto H (2016). Size and location of ruptured intracranial aneurysms: consecutive series of 1993 hospital-admitted patients. doi: 10.3171/2016.9.JNS161085
- [2] Coon AL, Paul AR, Colby GP, Lin LM, Pradilla G, Huang J, Tamargo RJ (2011) Comparison of tertiary-center aneurysm location frequencies in 400 consecutive cases: decreasing incidence of posterior communicating artery region aneurysms. *Surg Neurol Int* 2:152
- [3] Soni SR (1974) Aneurysms of the posterior communicating artery and oculomotor paresis. *J Neurol Neurosurg Psychiatry* 37:475– 484
- [4] Lawton, M., 2011. *Seven Aneurysms*. New York, NY: Thieme.
- [5] Lv N, Feng Z, Wang C, Cao W, Fang Y, Karmonik C, Liu J, Huang Q (2016) Morphological risk factors for rupture of small (<7 mm) posterior communicating artery aneurysms. *World Neurosurg* 87: 311–315

[6] Huhtakangas, J., Lehecka, M., Lehto, H., Jahromi, B., Niemelä, M. and Kivisaari, R., 2017. CTA analysis and assessment of morphological factors related to rupture in 413 posterior communicating artery aneurysms. *Acta Neurochirurgica*, 159(9), pp.1643-1652.

[7] Can A, Ho AL, Emmer BJ, Dammers R, Dirven CM, Du R (2015) Association between vascular anatomy and posterior communicating artery aneurysms. *World Neurosurg* 84(5):1251–1255

[8] Fukuda H, Hayashi K, Yoshino K, Koyama T, Lo B, Kurosaki Y, Yamagata S (2016) Impact of aneurysm projection on intraoperative complications during surgical clipping of ruptured communicating artery aneurysms. *Neurosurgery* 78(3):381–390

[9] Ho A, Lin N, Charoenvimolphan N, Stanley M, Frerichs KU, Day AL, Du R (2014). Morphological parameters associated with ruptured posterior communicatinganeurysms. *PLoS One*. 2014 14;9(4):e94837. doi: 10.1371/journal.pone.0094837

[10] Matsukawa H, Fujii M, Akaike G, Uemura A, Takahashi O, Niimi Y, Shinoda M (2014) Morphological and clinical risk factors for posterior communicating artery aneurysm rupture. *J Neurosurg* 120:104–110

